

PROFIL DOSEN

Pas foto
Berwarna
Ukuran 3 x 4
cm

Nama Lengkap : Sayuti Hasibuan,drg., Sp.PM
Tempat / Tgl Lahir : Pematangsiantar / 15 Sept 1970
NIP : 132 161 242
No. Karpeg : G 447582
Jabatan fungsional : Lektor
Pangkat/Golongan : Penata / IIIc

Alamat Kantor : Jln. Alumni No. 2 Kmps USU Medan

No. Telepon Kantor : (061) 8216131

No. Faximile : (061) 8213421

Alamat Rumah : Jln. Stella IV No. 9 Simp. Selayang Medan

No. Telepon Rumah / HP : 08159954641

Alamat E-mail :

Pendidikan :

Spesialis 1 Ilmu Penyakit Mulut tahun 2002, Universitas Indonesia, Jakarta
Disertasi : Lesi-lesi mukosa mulut yang dihubungkan dengan kebiasaan menyirih di kalangan penduduk Tanah Karo, Sumut.

S1 tahun 1995, Universitas Sumatera Utara, Medan

Mata Kuliah:

1. Ilmu Penyakit Mulut, S1 Fak. Kedokteran Gigi, USU
2. Gigi dan Mulut, S1 Fak. Kedokteran, USU

Pengalaman Pekerjaan (profesi):

1. 2005 – sekarang Sekretaris Departemen Ilmu Penyakit Mulut, FKG - USU

Publikasi Ilmiah :

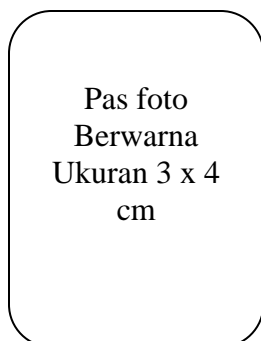
1. Keadaan-keadaan di rongga mulut yang perlu diketahui pada usia lanjut. Majalah Kedokteran Gigi USU No.4 Januari 1998.
2. Penegakan diagnosis mukokel melalui pemeriksaan klinis (laporan kasus). Majalah Kedokteran Gigi USU No. 2 Januari 1999.
3. Xerostomia : Faktor etiologi, akibat dan penanggulangan. Jurnal Kedokteran Gigi Universitas Indonesia. Edisi Khusus. Vol 7. 2000.

4. Lesi-lesi mukosa mulut yang dihubungkan dengan kebiasaan menyirih di kalangan penduduk Tanah Karo, Sumatera Utara. *Dentika Dental Journal*. Vol.8. No.2. 2003.
5. Petujuk praktis dalam mengelola gigi dan mulut pasien kompromis medik. *Dentika Dental Journal (Supplement)*. Vol. 8. N0. 2. 2003.
6. Status klinis leukoplakia mulut setelah berhenti merokok dan responnya terhadap vitamin A topikal. (Laporan kasus). *Dentika Dental Journal*. Vol.9. No. 1 . 2004.
7. Stomatitis Herpetika Primer dan Kandidiasis Oral pada seorang anak perempuan usia 5 tahun. (Laporan kasus). *Majalah Kedokteran Gigi Universitas Airlangga*. Edisi khusus PIN IKGA I. 2005.
8. Penuntun prosedur Diagnosa penyakit Mulut. Buku. Diterbitkan oleh Bina Teknik Press. 2005.
9. Eritema multiforme kambuh ulang yang dipicu oleh virus Herpes simpleks. (Laporan kasus). *Dentika Dental Journal*. Vol. 10. No. 1. 2005.
10. Karakteristik penyirih di Kabupaten Tanah Karo, Sumatera Utara. *Majalah Ilmiah Kedokteran Gigi Universitas Trisakti*. Tahun 20. No. 60. 2005.
11. Respon klinis gingivostomatitis herpetika primer terhadap terapi paliatif. (Laporan kasus). *Jurnal Ilmiah dan Teknologi Kedokteran Gigi Universitas Prof. DR. Moestopo*. Vol.2. No. 2. 2005.
12. Peranan pewarnaan *toluidine blue* dalam deteksi dini kanker rongga mulut. *Dentika Dental Journal*. Vol. 11. No. 1. 2006.
13. Aktivitas anti-HIV pada saliva manusia. *Dentika Dental Journal*. Vol. 11. No. 2. 2006.
14. Penatalaksanaan klinis Herpes Zoster yang melibatkan mukosa mulut (Laporan kasus). *Dentika Dental Journal*. Vol. 11. No. 2. 2006.

Organisasi Profesi :

Persatuan Dokter Gigi Indonesia : 2006 – sekarang.

PROFILE



Full name : Sayuti Hasibuan, DDS., Sp.PM
Place and date of birth : Pematangsiantar / Sept 15, 1970
Current position : Lecturer
Office address : Alumni Street no.2 Medan
Phone number : (061) 8216131
Faximile : (061) 8213421
E-mail address : -

Education :

Spesialis 1 Ilmu Penyakit Mulut tahun 2002, University of Indonesia, Jakarta
Disertasi : Oral mucosal lesions associated with betel quid chewing habits
among the inhabitant in Tanah Karo, North Sumatera.

S1 tahun 1995, University of North Sumatera, Medan

Teaching appoinment :

3. Ilmu Penyakit Mulut, S1 Fak. Kedokteran Gigi, USU
4. Gigi dan Mulut, S1 Fak. Kedokteran, USU

Profesional appoinment:

1. 2005 – sekarang Secretary of Department of Oral Medicine Dentistry
Faculty of University North Sumatera

Publication :

15. Oral conditions in elderly patients. Majalah Kedokteran Gigi USU No.4 Januari 1998.
16. Diagnosis of mucocele by means of clinical examinations (case report). Majalah Kedokteran Gigi USU No. 2 Januari 1999.
17. Xerostomia : Etiology factors, consequences and management. Jurnal Kedokteran Gigi Universitas Indonesia. Edisi Khusus. Vol 7. 2000.
18. Oral mucosal lesions associated with betel quid chewing habits among the inhabitant in Tanah Karo, Nort Sumatera. Dentika Dental Journal. Vol.8. No.2. 2003.
19. Practical guidelines of dental and oral management of medically compromised patients.. Dentika Dental Journal (Supplement). Vol. 8. NO. 2. 2003.
20. Clinical status of oral leukoplakia after cessation of smoking and its response to topical vitamin A administration. (case report). Dentika Dental Journal. Vol.9. No. 1 . 2004.
21. Primary herpetic stomatitis and oral candidiasis in a 5 years old girl. (case report). Majalah Kedokteran Gigi Universitas Airlangga. Edisi khusus PIN IKGA I. 2005.
22. Recurrent erythema multiforme that triggered by Herpes simplex virus. (case report). Dentika Dental Journal. Vol. 10. No. 1. 2005.

23. Characteristics of betel quid chewers in Regency Tanah Karo, North Sumatera, Sumatera Utara. *Majalah Ilmiah Kedokteran Gigi Universitas Trisakti*. Tahun 20. No. 60. 2005.
24. Clinical response of primary herpetic gingivostomatitis to the palliative treatment (case report). *Jurnal Ilmiah dan Teknologi Kedokteran Gigi Universitas Prof. DR. Moestopo*. Vol.2. No. 2. 2005.
25. Role of toluidine blue staining in early detection of oral cancer. *Dentika Dental Journal*. Vol. 11. No. 1. 2006.
26. Anti-HIV activity in human saliva. *Dentika Dental Journal*. Vol. 11. No. 2. 2006.
27. Clinical management of Herpes Zoster that involved oral mucous (Case report). *Dentika Dental Journal*. Vol. 11. No. 2. 2006.

Profesional organization :

Persatuan Dokter Gigi Indonesia : 2006 until now.